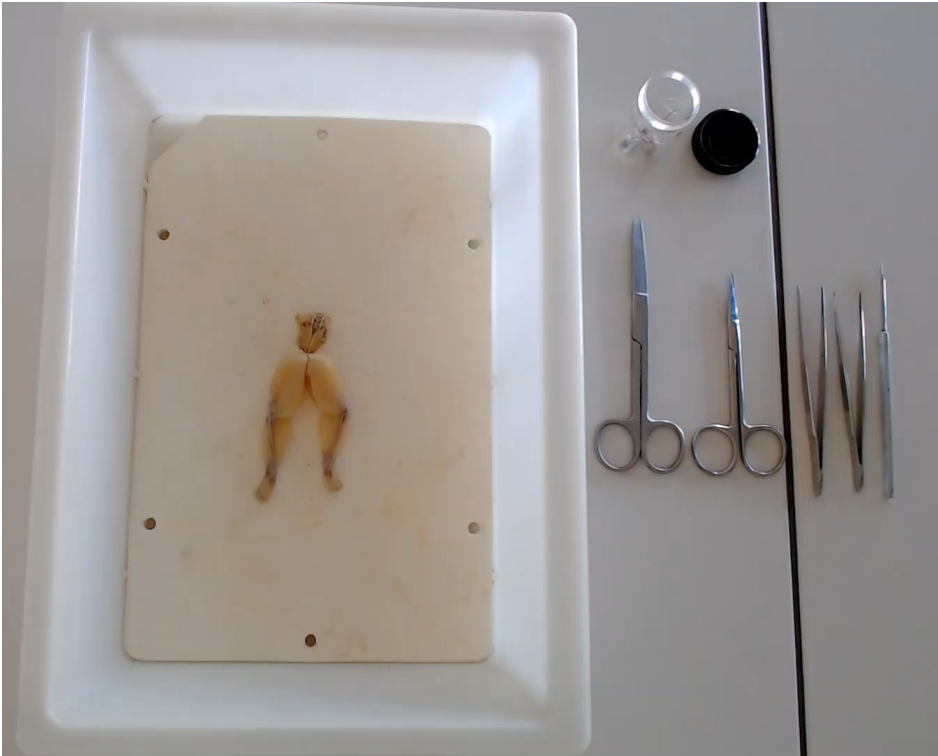


Unité 23. Dissection de la patte de grenouille


1 : Vue d'ensemble de la partie inférieure de la grenouille (vue ventrale en haut, vue dorsale en bas)



2 : Matériel nécessaire



3 : Mise en évidence du nerf sciatique depuis le rachis jusqu'à la cuisse



4 : Continuité du nerf sciatique depuis le rachis jusqu'à la jambe

